

Mucormicosis rinosinusal: a propósito de un caso

Rhinosinusal mucormycosis. A case report

RESUMEN

La mucormicosis invasiva es una infección fúngica rara pero que se está incrementando. La incidencia de este tipo de micosis ha aumentado gracias al crecimiento de los pacientes inmunocomprometidos.

Los agentes patogénicos más frecuentes son: *Aspergillus*, *Mucor* y *Rhizopus*. La rinosinusitis fúngica invasiva progresa rápidamente y puede tener una mortalidad de hasta el 90%. Un rápido diagnóstico y tratamiento tanto quirúrgico como de los factores predisponentes pueden ayudar a la correcta resolución de la infección.

Presentamos un caso clínico de mucormicosis que afecta a la órbita y los senos paranasales con revisión de la bibliografía al respecto.

PALABRAS CLAVE:

Sinusitis fúngica. Inmunodeprimidos. Diabetes mellitus. Mucormicosis.

SUMMARY

Invasive mucormycosis is a rare but increasing life-threatening fungal infection. This is due to a rising number of immunocompromised patients. The more common pathogenic organisms are: Aspergillus, Mucor and Rhizopus

Invasive fungal rhinosinusitis progress badly in a short time and can be a mortality up to 90%. An early diagnostic procedure and treatment (surgery and control of risk factors) can lead to successful management of this highly fatal disease.

We report a case of a patient with orbito-rhinosinusal mucormycosis and we review the literature.

KEY WORDS:

Fungal sinusitis. Immunocompromised. Diabetes mellitus. Mucormycosis.

Caso Clínico

Nos encontramos con un paciente diabético de 53 años que acude a Urgencias, en el contexto de un cuadro cataral, con debilidad generalizada en ambas extremidades. Presenta una ptosis palpebral derecha, una parálisis del III y VI par craneal derechos y visión borrosa. El único antecedente de interés es la colocación de un implante dental en la arcada superior derecha hace una semana.

Tras una exploración ORL exhaustiva, se apreció inflamación de la mucosa nasal con rinorrea transparente en la fosa nasal derecha y una parálisis de la hemilaringe izda.

Se le pidió una batería de pruebas complementarias en las que destacan una glucemia de 445 y una intensa leucocitosis con neutrofilia. En el primer TAC no se encuentran hallazgos significativos. En la RMN (Fig. 1), realizada unas horas más tarde, se comprueba una ocupación de los senos etmoidales derechos y engrosamiento de la mucosa del seno maxilar derecho, claramente visible en estos cortes de T1 con contraste. El paciente, a pesar del tratamiento, empeora considerablemente en unas horas, presentando un ojo congelado. Se solicita otro TAC urgente (Fig. 2) en el que se puede ver una mayor ocupación de los senos de la que se visualiza en la RMN, con un evidente exoftalmos derecho. Además en el corte coronal, se puede apreciar la solución de continuidad en el suelo del seno maxilar derecho a consecuencia del implante.

Dados los hallazgos radiológicos y la rápida evolución clínica, se decide meter al paciente a quirófano. En la cirugía, se realiza un desbridamiento de la órbita en el que no se objetiva salida de material purulento, antróstomía maxilar derecha, etmoidectomía anterior y posterior derechas con mínimo material blanquecino.

Ya en el despertar tras la anestesia, el paciente sufre una oftalmoplejía restrictiva derecha.

Es llevado a la UCI y se trata con anfotericina B, micafungina, metronidazol y meropenem. Se le realiza una radiografía de tórax en el que se ve una extensa condensación apical derecha.

El paciente continúa con una fiebre persistente, un pobre control de la glucemia a pesar del tratamiento, leucopenia importante y acidosis metabólica.

Tras un fracaso multiorgánico, fallece en apenas 72 h. desde el ingreso.

La familia del paciente solicitó la autopsia del mismo.

En ella, se puede evidenciar que la causa fundamental de la muerte fue una sinusitis fúngica fulminante aguda por hongos tipo mucor.

Además existían las siguientes alteraciones concomitantes: una infección por hongos tipo mucor en seno maxilar, seno cavernoso tejido perioirbitario y lóbulos pulmonares superiores y una bronconeumonía panlobar bilateral.

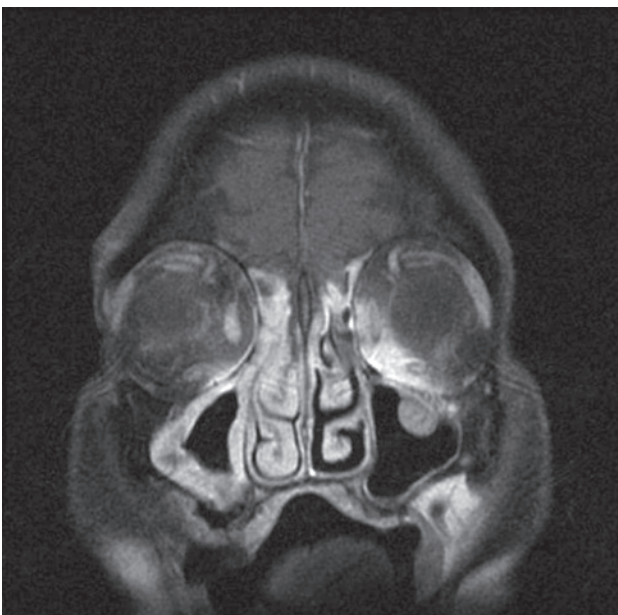
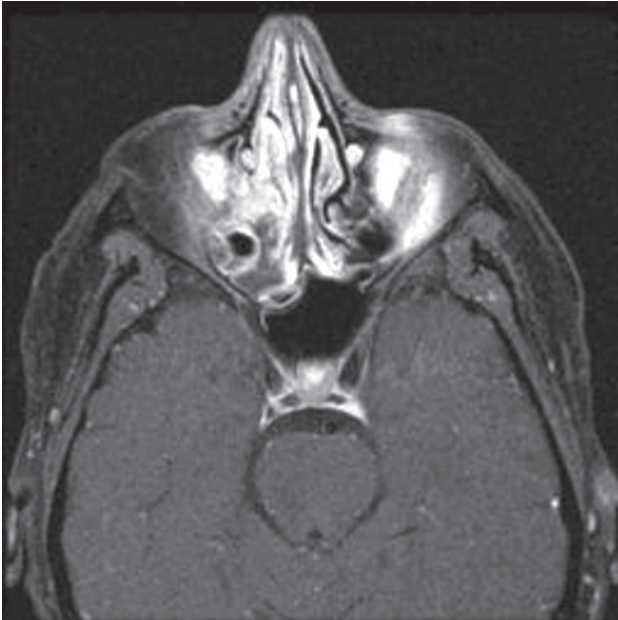
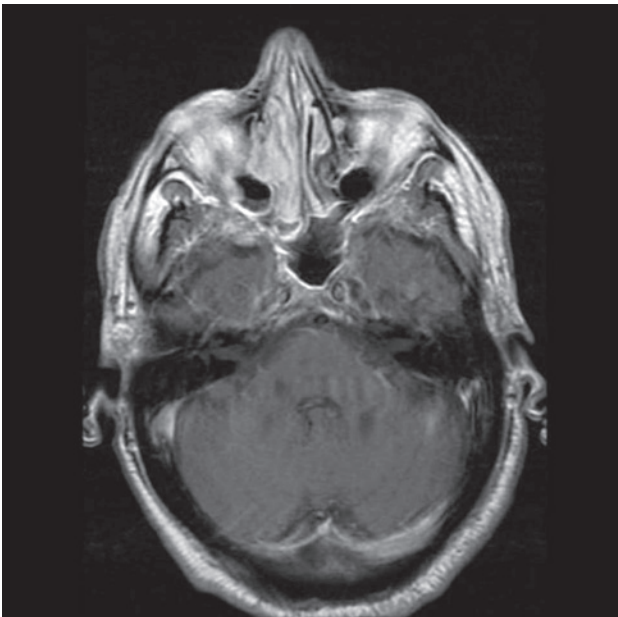


Figura 1

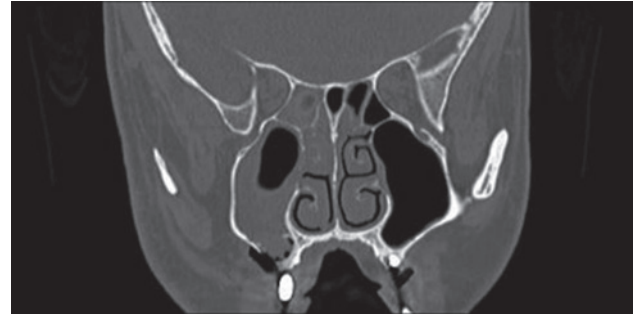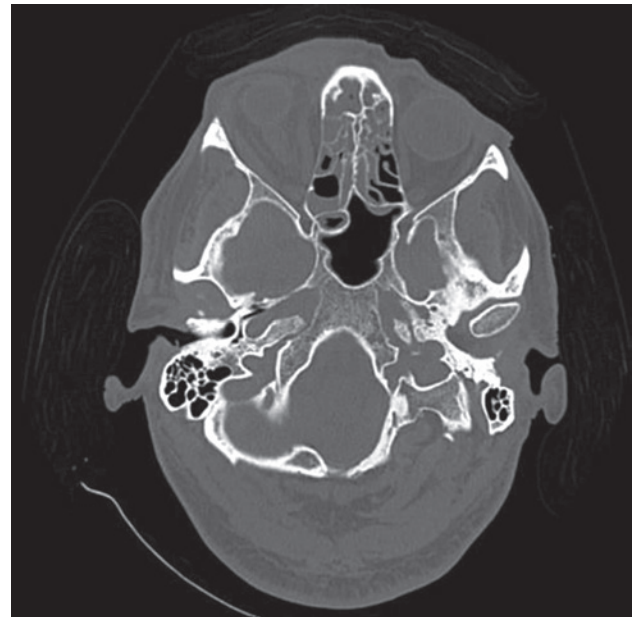


Figura 2

En la muestras remitidas para análisis microbiológicos se aislaron: *S. aureus* y *P. aeruginosa* en senos paranasales y periórbita y *Cándida albicans* y *Cándida glabrata* en la cavidad oral.

Discusión

Dentro de las micosis en fosas nasales y senos paranasales encontramos 3 entidades: trufa fúngica, rinosinusitis fúngica alérgica y la rinosinusitis fúngica invasiva.

Nos vamos a centrar en la rinosinusitis invasiva que está producida más frecuentemente por los siguientes géneros patológicos: *Rhizopus*, *Mucor* y *Aspergillus*

Los principales factores de riesgo son: pacientes inmunocomprometidos con enfermedades hematológicas como leucemia, tumores malignos sólidos, trasplantados y diabéticos.

Se ha producido un incremento de casos en las últimas décadas por este tipo de infección. Esto no sólo ha sido por un aumento en pacientes inmunocomprometidos, sino también por mayor conciencia de esta infección por parte de los profesionales y por la mejora en métodos de identificación.

La clínica se caracteriza por fiebre, debilidad generalizada y cefalea. Existen síntomas nasales y trastornos visuales como ptosis y oftalmoplejías más frecuentes en Mucor.

También se puede acompañar de alteraciones en el comportamiento y afectación multiorgánica.

Para llegar a un diagnóstico se debe de realizar un TAC que sería de elección y una RMN en el caso de que se sospechen complicaciones intraorbitarias o intracraneales.

Se debe realiza una biopsia que se cultivará en medio de Sabouraud y se tratará con una tinción de plata de metenamina o PAS.

Para un exitoso manejo de esta enfermedad en el tratamiento se debe incluir: un desbridamiento quirúrgico endoscópico de la fosa y los senos paranasales, corrección de los factores predisponentes, retirada de catéteres contaminados, y antifúngicos intravenosos. La anfotericina B liposomal sería el antifúngico de elección en los casos de una rinosinusitis fúngica invasiva.

Es importante tratar la cetoacidosis y la deshidratación en los pacientes diabéticos.

Se han estudiado diferentes factores pronósticos en esta entidad. Los más importantes que indicarían mal pronóstico serían: las enfermedades subyacentes, la presencia de neutropenia, tumefacción facial, evolución clínica rápida, afectación septal y elevación de la PCR.

Se ha demostrado que un retraso en el diagnóstico es lo que aumenta significativamente la mortalidad en este tipo de pacientes.

En el caso presentado, a pesar de la rapidez de la instauración del tratamiento y el intento de control de su diabetes, el paciente sucumbió a la enfermedad.

En él, podemos encontrar como factores de mal pronóstico la rápida evolución, la afectación sistémica, la neutropenia y el mal control de la cetoacidosis diabética.

La colocación del implante dental en la arcada superior derecha pudo actuar como vía de acceso de la infección.

Aunque en este caso, se realizó un correcto proceso diagnóstico y terapéutico el desenlace fue infausto. Lo que nos hace una idea de lo letal que es la enfermedad y su veloz progresión.

Por ello, debe tener una alta sospecha clínica para poder actuar lo antes posible, haciendo que el paciente tenga más posibilidades de curación.

Conclusiones

La rinosinusitis fúngica invasiva ha aumentado su incidencia debido al incremento de los pacientes inmunodeprimidos.

Hay que sospechar esta entidad en un paciente diabético o inmunodeprimido con síntomas nasales, orbitarios, fiebre y debilidad generalizada.

El hacer un diagnóstico precoz instaurando un tratamiento temprano consistente en extenso desbridamiento quirúrgico y médico nos ayudará a conseguir una resolución favorable de la infección.

Pero hay que tener en cuenta que incluso con un tratamiento médico y quirúrgico temprano, la mucormicosis conlleva una elevada mortalidad y morbilidad si el paciente sobrevive.

Bibliografía

1. Mocellin M, Nicolau C y Soccol AT. Micosis de las fosas y senos paranasales. Suarez C. Tratado de Otorrinolaringología y Cirugía de Cabeza y Cuello. 2ªEd. Madrid.2007. 821-827.
2. Hong HL, Lee YM, Kim T, Lee JY, Cheng YS, Kim MN et al. Risk factors for mortality in patients with invasive mucormycosis. *Infect Chemother.* 2013;45(3):292-8.
3. Saegeman V., Maertens J., Meersseman W., Spriet I., Verbeken E., Lagrou K. Vol 16. Unniversity Hospital, Belgium. Increasing Incidence of Mucormycosis. 2010Pp.1456-1458.
4. Ingley AP, Parikh SL, Delgaudio JM. Orbital and cranial nerve presentations and sequelae are hallmarks of invasive fungal sinusitis caused by Mucor in contrast to Aspergillus. *Am J Rhinol.* 2008;22(2):155-8.
5. Monroe MM, McLean M, Sautter N, Wax MK, Andersen PE, Smith TL, Gross ND. Invasive fungal rhinosinusitis: a 15-year experience with 29 patients. *Laryngoscope.* 2013;123(7):1583-7.
6. Goldstein EJC., Spellberg B., Walsh TJ., Kontoyiannis DP., Edwards J., Jr Ibrahim A. Recent advances in the management of mucormycosis: from bench to bedside. *Clin. Infect. Dis.* 2009;48 (12):1743-1751.
7. Di Carlo P, Pirrello R, Guadagnino G, Richiusa P., Lo Casto A., Sarno C., et al. Multimodal surgical and medical treatment for extensive rhinocerebral mucormycosis in an elderly diabetic patient: a case report and literature review. *Case Rep Med.*;2014:5270-62.
8. Chow V., Khan S., Balogun A., Mitchell D., Mühlshlegel FA. Invasive rhino-orbito-cerebral mucormycosis in a diabetic patient - the need for prompt treatment. *Med Mycol Case Rep.* 2014;23;8:5-9.
9. Cho HJ, Jang MS, Hong SD, Chung Sk, Kim HY, Dhong HJ. Prognostic factors for survival in patients with acute invasive fungal rhinosinusitis. *Am J Rhinol Allergy.* 2015; 29(1):48-53
10. Jeong SJ., Lee JU., Song YG., Lee KH., Lee MJ. Delaying diagnostic procedure significantly increases mortality in patients with invasive mucormycosis. *Mycoses.* 2015; 58(12):746-52.

Correspondencia

Dra. María del Carmen Orte Aldea
Paseo Sagasta, 23 - 8º A
50008 Zaragoza
E-mail: carmenorte@gmail.com