

Manejo del melanoma de cabeza y cuello. Presentación de un caso

Management of head and neck melanoma. A case report

RESUMEN

El melanoma es un tumor maligno cutáneo que se desarrolla a partir de los melanocitos y tiende a metastatizar rápidamente. La exéresis del tumor primario con amplios márgenes se considera el tratamiento de elección. El papel de la biopsia del ganglio centinela está bien establecido para los estadios intermedios, aunque existen controversias en tumores con un índice de Breslow mayor de 4 mm.

PALABRAS CLAVE:

Melanoma. Biopsia del ganglio centinela. Cáncer de piel.

SUMMARY

Melanoma is a malignant cutaneous tumor, it develops from the melanocytes and it is characterized by its aggressive tendency to produce metastasis. The treatment of choice is by the excision of the primary tumor with wide margins. In the case of intermediate stages, the role of the sentinel lymph node biopsy is well documented, although there are controversies in tumors with 4 mm Breslow score.

KEY WORDS:

Melanoma. Sentinel lymph node biopsy. Skin cancer.

Introducción

El melanoma es un tumor maligno que se desarrolla a partir de los melanocitos, células de la capa profunda de la epidermis que derivan de la cresta neural¹.

La mayoría de los melanomas se localizan en la piel (95%) y aparecen en mucosas (oral, tubo digestivo), ojo y meninges con mucha menos frecuencia. El 25-35 % de los melanomas cutáneos asienta en cabeza y cuello a pesar de que su área cutánea representa el 9 % de la superficie total corporal. Las regiones más afectadas son por este orden, las mejillas, la piel del cuello, el cuero cabelludo y el pabellón auricular².

La incidencia en España ha aumentado considerablemente en los últimos años aunque los datos referidos a la mortalidad permanecen estables, probablemente por la mejora en el tratamiento de estas lesiones y una precoz detección de las mismas³.

Existen 4 variedades clínico-patológicas fundamentales:

- Melanoma de extensión superficial: es la forma más frecuente de melanoma (70%). Se caracteriza por un crecimiento radial superficial seguido de un crecimiento vertical.
- Melanoma nodular: Es el segundo melanoma en frecuencia. Tiene una fase de crecimiento superficial corta y crece verticalmente con mayor rapidez. Presenta una temprana tendencia a diseminarse por vía linfática o hemática.
- Léntigo maligno melanoma: Comprende alrededor de un 5% de los melanomas y se caracteriza por un lento crecimiento radial.
- Melanoma desmoplásico: Este subtipo de melanoma es una rara variante caracterizado por aparecer en personas de más edad que los anteriores subtipos. Sus lesiones son amelanóticas en un alto porcentaje de pacientes

lo que contribuye a un retraso en su diagnóstico y tienden a invadir estructuras nerviosas con facilidad. A pesar de esto, su pronóstico por estadios es mejor que los otros subtipos de melanoma ya descritos^{4,5}.

El diagnóstico clínico del melanoma se basa en el reconocimiento clínico del mismo. Los signos clínicos de alarma vienen resumidos en el acrónimo ABCD⁶:

- A: Asimetría
- B: Bordes irregulares
- C: Color heterogéneo
- D: diámetro mayor de 6 mm

El factor de riesgo principal para desarrollar un melanoma cutáneo es la exposición solar sobre todo durante la infancia y la adolescencia⁷. Siempre se ha considerado la radiación ultravioleta B (UV-B) la más dañina del espectro. No obstante, estudios han demostrado que la UV-A también desempeña un papel importante⁸.

Los pacientes con lesiones como nevus congénitos, nevus displásicos o léntigo maligno tienen más posibilidades de desarrollar un melanoma⁹. Además diversas características del fenotipo favorecen la aparición de un melanoma como ojos claros, piel clara o color de pelo rojizo¹⁰.

Existen, además, diversas enfermedades genéticas como el síndrome de nevus displásicos o síndrome de melanoma familiar en los que los pacientes desarrollan un melanoma en prácticamente el 100 % de los casos¹¹.

Caso Clínico

Presentamos el caso de un paciente de 73 años de edad con una lesión en lóbulo auricular remitido a nuestro Servicio con la sospecha de melanoma cutáneo de lóbulo

auricular (Fig. 1). La lesión presentaba bordes irregulares, diámetro mayor de 6 mm, asimetría y heterogeneidad en la coloración.

El paciente fue programado para exéresis de la lesión con amplios márgenes (Fig. 1). Los cortes histológicos de la lesión mostraron una lesión nodular, bien delimitada, constituida por células melanocíticas atípicas parcialmente pigmentadas, con núcleos aumentados de tamaño y nucléolo prominente. El tamaño tumoral era de 0,5 cm en su dimensión mayor y 0,3 cm de profundidad (Índice de Breslow). No se identificaron nódulos satélites macroscópicos. El tipo histológico del tumor demostró que se trataba de un melanoma nodular, nivel IV de Clark (invasión de la dermis reticular). El tumor no ulceraba la capa superior de la epidermis ni la capa córnea ni se observaron depósitos fibrino-leucocitarios. Se identificaron 2 mitosis/mm². No se identificaron microsateletosis ni invasión linfovascular ni perineural. Por tanto, ante los datos obtenidos, se determinó un estadiaje patológico PT3a.

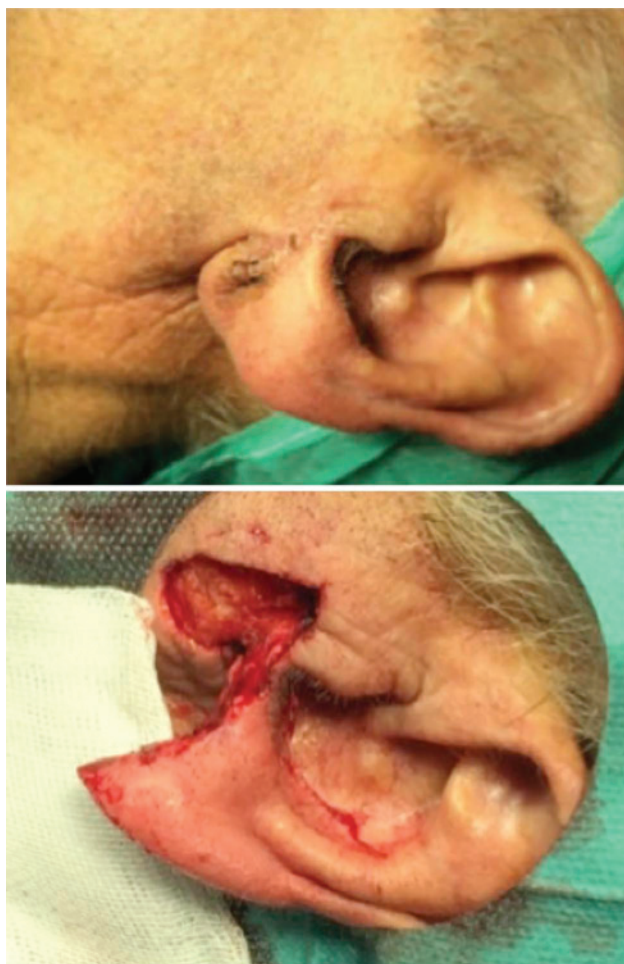


Figura 1: Lesión lóbulo auricular. Cirugía.

El estudio inmunohistoquímico resultó positivo para S100, HMB 45 y SOX 10 (Fig. 2). El índice linfoproliferativo con Ki67 fue de un 30%.

Posteriormente, el paciente fue sometido a una nueva intervención para la identificación y biopsia del ganglio centinela (Fig. 3). Se extirpó dicho ganglio que se encontraba en el área III cervical.

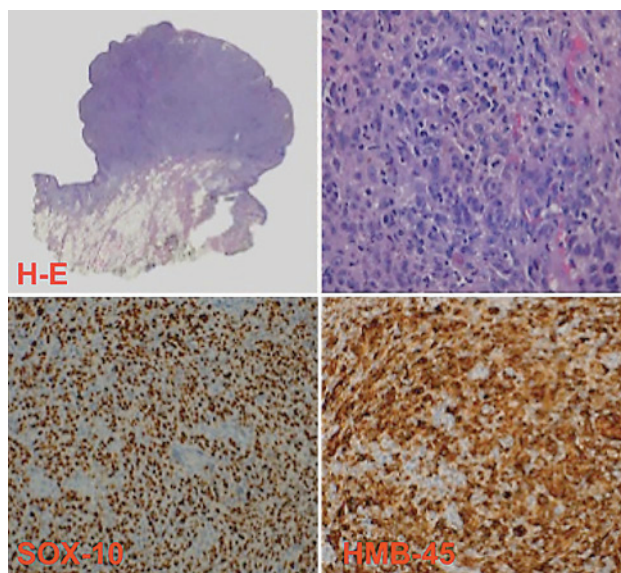


Figura 2: Estudio anátomo-patológico.

El resultado AP del ganglio centinela fue negativo para malignidad.

El PET/TC realizado tampoco demostró un índice SUV sugestivo de malignidad.

El paciente se encuentra en este momento en seguimiento estrecho por parte de ORL y Oncología Médica.

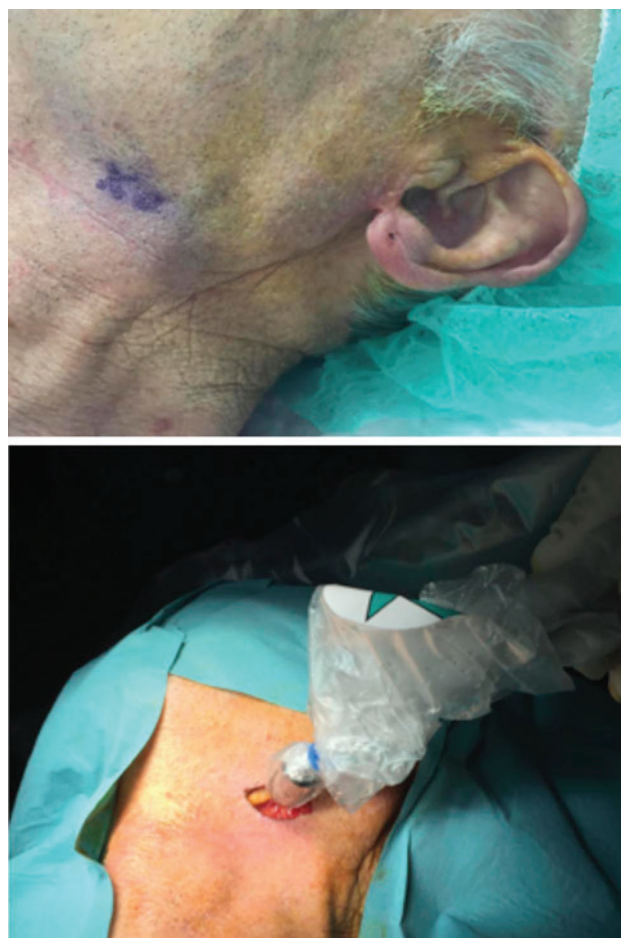


Figura 3: Biopsia ganglio centinela.

Discusión

Para el estadiaje del melanoma se emplea el sistema de la American Joint Commission on Cancer (AJCC) actualizado en 2010 (Tablas I, II, III, IV). El estadio clínico ofrece información clínica y radiológica de las metástasis y los estadios patológicos incluyen la información del tumor primario y de las metástasis linfáticas tras linfadenectomía parcial o completa.

Tabla I

CLASIFICACIÓN	BRESLOW (mm)	ULCERACIÓN-MITOSIS
Tis		
T1	≤ 1 mm	a: sin ulceración y mitosis < 1 / mm ² b: con ulceración o mitosis > 1 / mm ²
T2	1.01-2 mm	a: sin ulceración b: con ulceración
T3	2.01-4 mm	a: sin ulceración b: con ulceración
T4	> 4 mm	a: sin ulceración b: con ulceración

El tratamiento definitivo del melanoma cutáneo primario es la resección quirúrgica con amplios márgenes. Los márgenes quirúrgicos están determinados por el índice de Breslow.

Tabla II

N	Número de ganglios	Carga tumoral ganglionar
N0	0	No aplicable
N1	1	a: micrometástasis b: macrometástasis
N2	2-3	a: micrometástasis b: macrometástasis c: Mtx en tránsito satelitosis sin ganglios mtx
N3	≥ 4 ganglios metastásicos o adheridos entre sí o mtx en tránsito con ganglios metastásicos	

Para los melanomas con un espesor menor o igual a 1 mm (T1), los protocolos actuales recomiendan márgenes quirúrgicos libres de tumor de 1 cm.¹² Para melanomas con un Breslow entre 1-2 mm (T2) se recomiendan márgenes entre 1 y 2 cm de tejido sano¹³.

Para melanomas entre 2.01 y 4 mm (T3) se sugieren márgenes de 2 cm. Ensayos clínicos no han demostrado un beneficio en la recurrencia del tumor ni una mejora de la supervivencia con márgenes mayores de 2 cm.¹⁴

Tabla III

M	Sitio	LDH sérica
M0	No	No aplicable
M1a	Piel, subcutáneas, ganglios a distancia	Normal
M1b	Pulmón	Normal
M1c	Otras vísceras	Normal
	Cualquier mtx	Elevada

Tabla IV: Tablas adaptadas de Melanoma of the skin. In: Edge SB, Byrd DR, Compton CC, eds. AJCC Cancer Staging Manual. 7th ed. New York, NY. Spriger, 2010.

ESTADIOS CLÍNICOS			
	T	N	M
0	Tis	N0	M0
IA	T1a	N0	M0
IB	T1b T2a	N0	M0
IIA	T2b T3a	N0	M0
IIB	T3b T4a	N0	M0
IIC	T4b	N0	M0
III	Cualquier T	N1 N2 N3	M0
IV	Cualquier T	Cualquier N	M1
ESTADIOS PATOLÓGICOS			
	T	N	M
0	Tis	N0	M0
IA	T1a	N0	M0
IB	T1b T2a	N0	M0
IIA	T2b T3a	N0	M0
IIB	T3b T4a	N0	M0
IIC	T4b	N0	M0
IIIA	T1-4a	N1a N2a	M0
IIIB	T1-4b T1-4b T1-4a T1-4a T1-4a	N1a N2a N1b N2b N2c	M0
IIIC	T1-4b T1-4b T1-4b	N1b N2b N2c	M0
	Cualquier T	N3	
IV	Cualquier T	Cualquier N	M1

En melanomas T4 (mayor a 4 mm), también se sugieren márgenes de 2 cm. Tampoco existe evidencia de unas mejores tasas de recurrencia local con márgenes superiores^{14,15}.

En cuanto al tratamiento de las posibles metástasis regionales sin evidencia de adenopatías, la decisión quirúrgica se basa en el riesgo de recurrencia. Se ha demostrado que la afectación linfática está presente hasta en un 30 % de los pacientes sin ganglios clínicamente palpables¹⁶. El riesgo de metástasis ganglionares ocultas aumenta conforme aumenta el espesor del tumor primario. Lesiones menores de 1 mm presentan un riesgo menor al 5% aumentando progresivamente este riesgo cuanto más espesor presenta el melanoma¹⁷.

La biopsia del ganglio centinela ha demostrado una sensibilidad significativamente mayor que pruebas como la TC, RMN o PET¹⁸ y permite la identificación precoz de micrometástasis que permiten la realización inmediata de vaciamientos ganglionares reglados.

Así pues, en pacientes N0 y además, el tumor primario presenta bajo riesgo de recurrencia (Estadio IA sin ulceración y un índice de mitosis <1 mitosis/mm²) no se recomienda la realización de biopsia del ganglio centinela, técnica descrita por primera vez por Morton¹⁹ y cols., en 1992. En pacientes con un tumor primario de riesgo intermedio o alto sí se recomienda la biopsia del ganglio centinela. Por tanto se incluyen aquí los pacientes con melanomas > 0,75 mm y los menores de 0,75 mm pero con características adversas como ulceración, un índice mitótico mayor o igual a 1, y/o invasión linfovascular^{20,21}.

La presencia de un ganglio centinela positivo para células malignas es uno de los factores pronósticos más importantes en términos de supervivencia y es un factor de decisión en el uso de terapia adyuvante.

Uno de los problemas de esta técnica en el manejo del melanoma de cabeza y cuello radica a la escasa predicción clínica del drenaje linfático en esta área, la proximidad del potencial ganglio centinela a la inyección del radiotrazador²² y la alta morbilidad ya que un número elevado de estos ganglios puede corresponder a zonas no fácilmente accesibles como los ganglios intraparotídeos²³. No obstante, la sensibilidad de la biopsia del ganglio centinela oscila entre un 88-100%, lo que aconseja la realización de esta técnica cuando esté indicado^{16,17}.

La radioterapia queda relegada a pacientes a los que no se puede ofrecer cirugía. Además, en pacientes a los que se ha realizado un vaciamiento ganglionar selectivo la radioterapia coadyuvante mejora los índices de recidiva locorregional²⁴.

Bibliografía

- Barrett AW, Raja AM. The immunohistochemical identification of human oral mucosal melanocytes. *Arch Oral Biol* 1997;42:77-81.
- Younes MN, Myers JN. Melanoma of the head and neck: current concepts in staging, diagnosis and management. *Surg Oncol Clin North Am* 2004;13:201-29.
- Sáenz S, Conejo-Mir J, Cayuela A. Epidemiología del melanoma en España. *Actas Dermosifiliogr* 2005;96:411-8.
- Batsakis JG, Suarez P, El-Naggar AK. Mucosal melanoma of the head and neck. *Ann Otol Rhinol Laryngol* 1998;107(7):626-30.
- Jaroszewski DE, Pockaj BA, Dicaudo DJ, Bite U. The clinical behavior of DM. *Am J Surg* 2001;182(6):590-5.
- Freidman RJ, Rigel DS, Kopf AW. Early detection of malignant melanoma: the role of physician examination and self-examination of the skin. *CA Cancer J Clin* 1985;35: 130-51.
- Koh HK. Cutaneous melanoma. *N Engl J Med* 1991;325:171-82.
- Setlow RB, Grist E, Thompson K, Woodhead AD. Wavelengths effective in induction of malignant melanoma. *Proc Natl Acad Sci U S A* 1993;90:6666-70.
- Consensus conference. Precursors to malignant melanoma. *JAMA* 1984;251:1864-7.
- Rigel DS. Epidemiology and prognostic factors in malignant melanoma. *Ann Plast Surg* 1992;28:7-8.
- Greene MH, Clark WH Jr., Tucker MA, Kraemer KH, Elder DE, Fraser MC. High risk of malignant melanoma in melanoma-prone families with dysplastic nevi. *Ann Intern Med* 1985;102:458-65.
- Veronesi U, Cascinelli N. Narrow excision (1 cm margin). A safe procedure for thin cutaneous melanoma. *Arch Surg* 1991; 126:438.
- Cohn-Cedermark G, Rutqvist LE, Andersson R, Breibald M, Ingvar C, Johansson H, et al. Long term results of a randomized study by the Swedish Melanoma Study Group on 2 cm versus 5 cm resection margins for patients with cutaneous melanoma with a tumor thickness of 0,8-2,0 mm. *Cancer* 2000; 89: 1495.
- Gilgren P, Drzewiecki KT, Niin M, Gullestad HP, Hellborg H, Mansson-Brahme E, et al. 2 cm versus 4 cm surgical excision margins for primary cutaneous melanoma thicker than 2 mm: a randomised, multicentre trial. *Lancet* 2011; 378: 1635.
- Heaton KM, Sussman JJ, Gershenwald JE, Lee JE, Reintgen DS, Mansfield PF, et al. Surgical margins and prognostic factors in patients with thick (> 4 mm) primary melanoma. *Ann Surg Oncol* 1998; 5:322.
- Jansen L, Koops HS, Nieweg OE, Doping MHE, Kapteijn AE, Balm AJM et al. Sentinel node biopsy for melanoma in the head and neck region. *Head Neck* 2000; 22:27-30.
- Schmalbach CE, Nussenbaum B, Rees RS, Schwartz J, Johnson TM, Bradford CR. Reliability of sentinel lymph node mapping with biopsy for head and neck cutaneous melanoma. *Arch Otolaryngol Head Neck Surg* 2003; 129:61-5.
- Civantos FJ, Gómez C, Duque C, Pedrosa F, Goodwin WJ, Weed DT, et al. Sentinel node biopsy in oral cavity cancer: correlation with PET scan and immunohistochemistry. *Head Neck* 2003; 25: 1-9.
- Morton DL, Wen DR, Wong JH, Economou JS, Cagle LA, Storm FK, Foshag LJ et al. Technical details of intraoperative lymphatic mapping for early stage melanoma. *Arch Surg* 1992; 127: 392-9.
- De Rosa N, Lyman GH, Silbermins D, Valsecchi ME, Pruitt SK, Tyler DM, et al. Sentinel node biopsy for head and neck melanoma: a systematic review. *Otolaryngol Head Neck Surg* 2011; 145:375.
- Leong SP, Accortt NA, Essner R, Ross M, Gershenwald JE, Pockaj B, et al. Impact of sentinel node status and other risk factors on the clinical outcome of head and neck melanoma patients. *Arch Otolaryngol Head Neck Surg* 2006; 132:370.
- Nowecki ZI, Rutkowski P, Nasierova-Guttmeier A, Ruka W. Sentinel lymph node biopsy in melanoma patients with clinically negative regional lymph nodes-one institution's experience. *Melanoma Res* 2013;13:35-43.
- Wagner JD, Park HM, Coleman JJ, Love C, Hayes JT. Cervical Sentinel lymph node biopsy for melanomas of the head and neck and upper thorax. *Arch Otolaryngol Head Neck Surg* 2000; 126:313-21.
- Markovic S, Erickson L, Rao R, Weenig R, Pockaj A, Bardia A, et al. Malignant melanoma in the 21st Century, Part 2: Staging, prognosis and treatment. *Mayo Clinic Proc* 2007; 82: 490-513.

Correspondencia

Dr. Andrés López Vázquez
Calle Rufas 15, 3ª
50001 Zaragoza
E-mail: andreslopezvazquez@hotmail.com