

Jariod- Ferrer UM\*

Haro-Luna J\*\*

Acosta-Feria M\*\*

Nieto-Fernández MJ\*

García-Álvarez S\*\*

Sánchez Catalicio J\*\*\*

Sánchez-Espinosa A\*\*\*\*

Ramos-Medina B\*\*\*\*\*

\*Facultativo Especialista en Cirugía Oral y Maxilofacial

\*\*Facultativo Especialista en Cirugía Oral y Maxilofacial

\*\*\*Facultativo Especialista en Medicina Nuclear

\*\*\*\*Medico Interno Residente en Anatomía Patológica

\*\*\*\*\*Jefe de Servicio de Cirugía Oral y Maxilofacial

Hosp. Univ. Santa Lucía, Cartagena, Murcia. MD, FEBOMS.

# Aplicación de la Biopsia Selectiva del Ganglio Centinela (BSGC) en el diagnóstico de carcinomas escamosos de cavidad oral. Revisión de la literatura

The use of Sentinel Node Biopsy (SNB) for Oral Squamous Cell Carcinoma diagnosis. Literature review

## RESUMEN

**Introducción:** La biopsia del ganglio centinela (BSGC) surge con el objetivo de disminuir la realización de vaciamentos cervicales profilácticos en pacientes con carcinoma escamosos de cavidad oral (CECO) T1/T2 cN0.

**Caso clínico:** Varón de 57 años con carcinoma escamoso de hemilengua derecha T1N0M0 (Estadio I) al que se le realizó resección del tumor primario y BSGC. Se obtuvo micrometástasis en uno de los ganglios linfáticos en el análisis anatomopatológico secundario realizado por lo que se decidió en el comité multidisciplinar de Tumores de cabeza y Cuello realizar un vaciamento cervical terapéutico. Después de tres años tras la cirugía, el paciente no ha presentado recurrencia.

**Discusión:** La BSGC en los estadios I y II de carcinoma escamoso de cavidad oral es una técnica novedosa y poco practicada a pesar de que los estudios demuestran una supervivencia global comparable con el vaciamento cervical profiláctico. La literatura confirma la alta sensibilidad de la prueba así como el elevado valor predictivo negativo. La inmunohistoquímica (IHC) en la BSGC aumenta la sensibilidad de la prueba según los análisis por subgrupos.

**Conclusiones:** La literatura avala que la BSGC es una técnica precisa para el diagnóstico de metástasis ocultas en estadios I y II del carcinoma escamoso de cavidad oral infiltrante.

## PALABRAS CLAVE:

Biopsia selectiva ganglio centinela, carcinoma escamoso cavidad oral

## SUMMARY

**Introduction:** The use of Sentinel Node Biopsy (SNB) appear in order to decrease the morbidity of prophylactic neck dissections in patients with oral squamous cell carcinoma (OSCC) T1/T2 cN0.

**Case Report:** A male 57 years old with tongue squamous cell carcinoma (T1cN0) was reported. The OSCC was resected with oncologic margins. The SNB was performed with a positive micrometastasis (T1p N1pM0). After that, a therapeutic neck dissection was done according to the Head and Neck Cancer Committee. Three years after surgery, patient has not suffer any locoregionally recurrence.

**Discussion:** The SNB is an innovative treatment for T1/T2 cN0 OSCC with an overall survival similar to prophylactic neck dissections. Literature confirm the high sensitivity and negative predictive value of the SNB. The immunohistochemistry (IHC) increase the sensitivity of SNB.

**Conclusions:** Several studies confirm that SNB allow an accurate diagnosis for micrometastasis in T1/T2 cN0 OSCC.

## KEY WORDS:

Sentinel Node Biopsy, tongue squamous.

## Introducción

El cáncer de cavidad oral incluye las siguientes localizaciones: lengua, suelo de la boca, reborde alveolar, labio, mucosa yugal, trigono retromolar y paladar duro. El carcinoma escamoso de cavidad oral (CECO) representa el 3% de todos los cánceres en el mundo, siendo el octavo más frecuente en hombres y el decimocuarto en mujeres<sup>1</sup>. La incidencia en España en el 2012 fue de 4.098 casos que equivale a casi un 2% de todos los cánceres con una tasa de mortalidad algo superior al 1%<sup>2</sup>. Sin embargo, la tasa mundial de mortalidad es del 8,3%<sup>3</sup>. La principal variante anatomopatológica del cáncer oral es el carcinoma escamoso, suponiendo un 95% de los casos<sup>4</sup>.

El tratamiento del CECO es la cirugía, la radioterapia y/o la quimioterapia, según el estadio en el momento del diagnóstico, siendo el objetivo final la eliminación radical del tumor primario junto con el tratamiento del cuello.

El tratamiento electivo del cuello clínicamente negativo (N0) en estadios tempranos del carcinoma de cavidad oral genera controversias<sup>5</sup>; debido a que la presencia de metástasis cervicales es el factor pronóstico más importante en el cáncer de cabeza y cuello.

El espesor tumoral es un importante factor pronóstico a la hora de predecir las metástasis ocultas en el carcinoma escamoso de cavidad oral; especialmente en el de lengua. Aunque la definición del espesor tumoral es variable en diferentes estudios; la mayoría de los estudios han encontrado que el aumento del espesor en los CECO está asociado con un mayor riesgo de metástasis ocultas y una disminución del tiempo de recurrencia y de la supervivencia libre de enfermedad<sup>6,7</sup>. No obstante, las pruebas radiológicas disponibles hoy en día, no permiten conocer el espesor tumoral previo a la resección quirúrgica, por lo que la indicación de la realización de un vaciamento

cervical profiláctico depende del cirujano/a. Si se opta por el tratamiento conservador del cuello N0, la vigilancia del paciente debe de ser estrecha, y se realizará un vaciamiento cervical terapéutico en el caso de aparecer metástasis cervicales posteriormente.

La biopsia del ganglio centinela (BSGC) surge con el objetivo de disminuir la realización de vaciamientos cervicales profilácticos en pacientes con cuello N0 consiguiendo una disminución de la morbilidad, tiempo quirúrgico y coste asociado. La BSGC es capaz de detectar metástasis ocultas mediante una biopsia mínimamente invasiva; el análisis anatomopatológico de dichos ganglios permite realizar un diagnóstico más preciso gracias a las técnicas de multisección e inmunohistoquímica (IHQ).

## Protocolo a realizar para carcinomas escamosos de cavidad oral en:

### 1. MEDICINA NUCLEAR:

#### En el servicio de Medicina Nuclear:

- El mismo día de la cirugía, se realiza la inyección peritumoral a nivel submucoso de 3-4 dosis de coloide marcado con tecnecio (Tc), con una actividad y volumen total de 10-60 MBq y 0,2-0,5 ml. A continuación, se realiza una linfogammagrafía de la región cervical, con adquisición inmediata de imágenes dinámicas e imágenes planares precoces. Posteriormente, se adquieren imágenes planares tardías y un SPECT-TC cervical a las 2 horas postinyección, que nos permite identificar y localizar anatómicamente los Ganglios Centinelas (GC). Y, por último, se localizan y se marcan en la piel los GC localizados con rotulador.

#### En el quirófano:

- Durante la cirugía, primero se realiza la exéresis del tumor primario y posteriormente la BSGC con la sonda gammadetectora y, si es necesario, con la ayuda de la gammacámara portátil. Así, se consigue la exéresis de los GC identificados en el estudio gammagráfico para analizarlos anatomopatológicamente.

### 2. ANATOMÍA PATOLÓGICA:

Una vez recibida la BSGC se procede a su corte en fresco y a la búsqueda de zonas sospechosas de metástasis. Se realiza sobre alguna de las zonas sospechosas:

- Una impronta del ganglio (se enfrenta el corte del ganglio contra el portaobjetos)
- Un raspado (con una hoja de bisturí se "raspa" el interior el ganglio y se extiende el material sobre otro portaobjetos) y se selecciona un pequeño fragmento de tejido más sospechoso (si hubiese), para realizar un diagnóstico intraoperatorio.

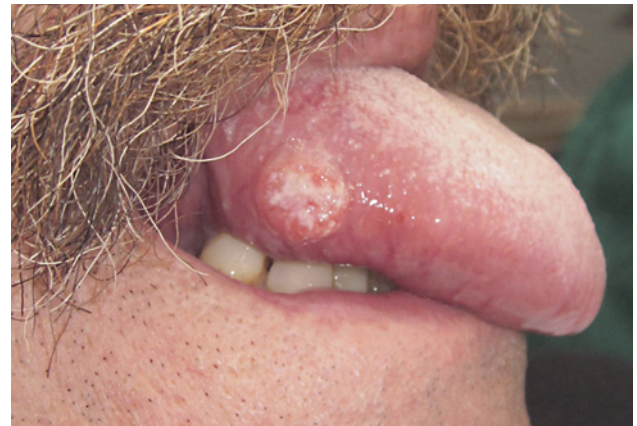Todos los portaobjetos que obtenemos, se tiñen con Diff-Quick y, en un tiempo inferior a 10 minutos, se visualizan al microscopio y se comunica el resultado al quirófano.

En un segundo tiempo, y una vez fijado el ganglio en formol, se seria con cortes de 2-3 mm y se incluye la muestra en totalidad en los cassettes necesarios. Se procesa, se cortan con microtomo y se tiñen hasta agotar todo el tejido. Para ello se comienza realizando cortes que se enumeran sobre el portaobjetos, de los cuales los impares se tiñen con H-E y los pares con H-E y AE1/AE3 (56.5kD, 50kD, 48kD, 40kD, 65-67kD, 64kD, 59kD, 58kD, 56kD y 52kD). La distancia entre los cortes pares e impares es de 100 micras.

Posteriormente se examinan al microscopio y se clasifican según el pN del TNM.

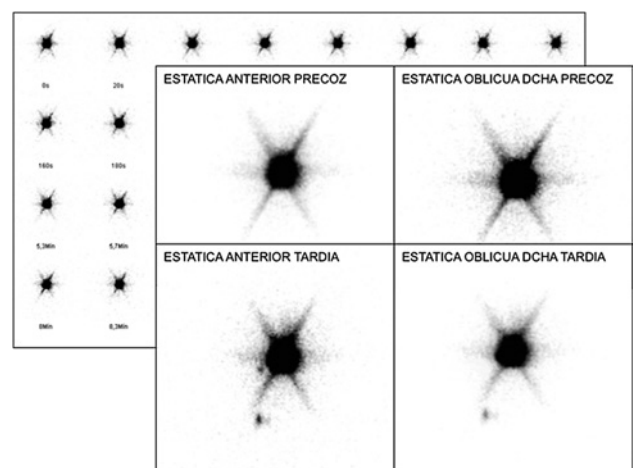
## Caso Clínico

Paciente varón de 57 años sin alergias medicamentosas conocidas y sin antecedentes de interés; fumador de un paquete al día durante más de 20 años y bebedor habitual de cervezas. Acude a consultas externas de cirugía maxilofacial por presentar lesión ulcerosa en borde lateral de hemilengua derecha de 4 meses de evolución, sin mejoría (Fig. 1).

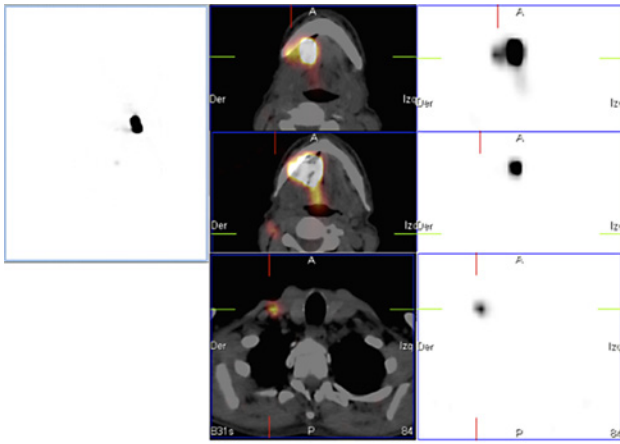


**Figura 1:** Lesión ulcerosa y excrecente en borde lateral de hemilengua derecha.

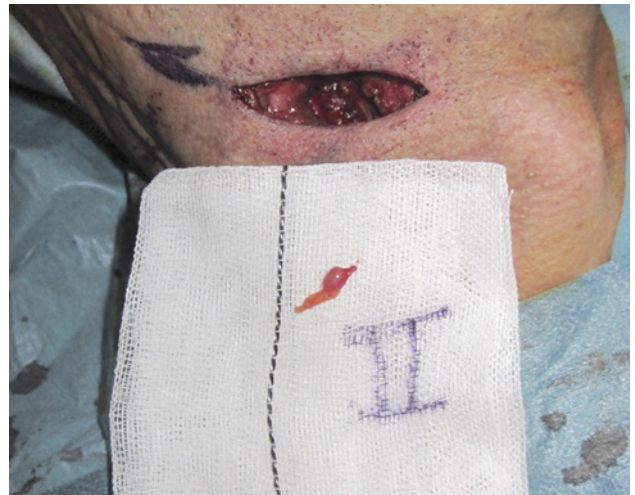El estadiaje tanto clínico como radiológico es T1N0M0 (Estadio I). Se presentó en el comité de tumores de cabeza y cuello y se decidió exéresis de tumor primario seguido de BSGC. El mismo día de la cirugía se obtienen las imágenes planares tardías (Fig. 2) y el SPECT-TC (Fig. 3), donde se aprecia un ganglio muy próximo al lugar de inyección del coloide. Una vez el paciente llega al quirófano desde el servicio de Medicina Nuclear se realiza la exéresis del tumor primario (Fig. 4) y la BSGC (Figs. 5, 6 y 7). Posteriormente, los GC se envían al servicio de Anatomía Patológica para su estudio (Figs. 8 y 9). En el caso anteriormente expuesto, fue positivo uno de los ganglios linfáticos obtenidos en el nivel II y tras el segundo análisis del GC, por lo que el estadio definitivo fue T1N1M0. Estadio III. Siguiendo las guías del National Comprehensive Cancer Network<sup>8</sup> se decidió en el comité de tumores de cabeza y cuello un vaciamiento cervical homolateral (Niveles I,II,III y IV).



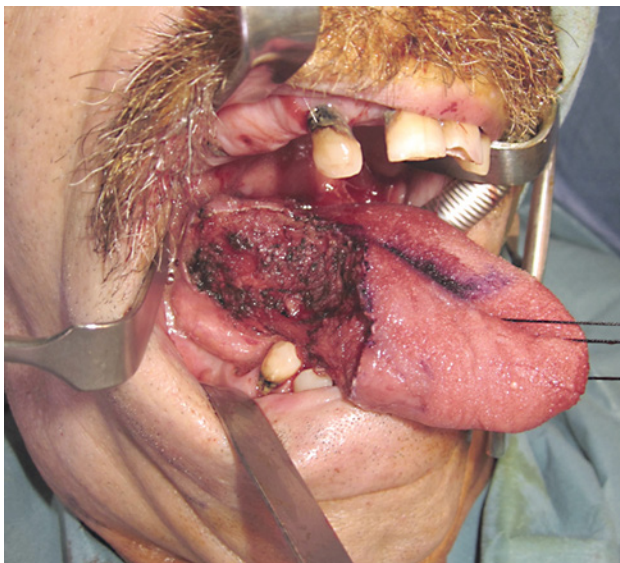
**Figura 2:** Imágenes planares de los ganglios centinelas obtenidas el mismo día de la cirugía en el servicio de Medicina Nuclear.



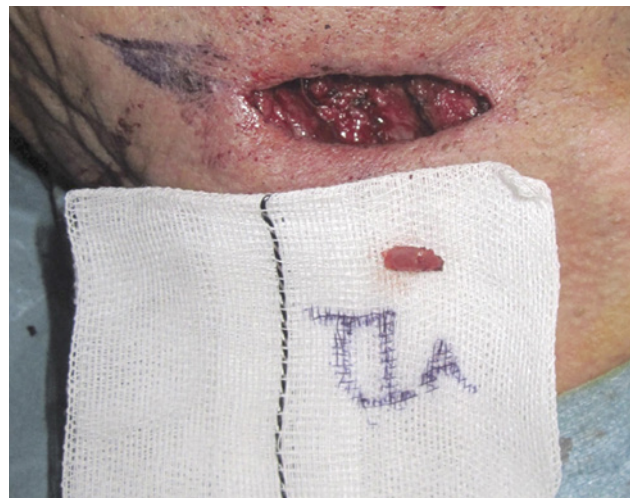**Figura 3:** SPECT-TC realizado a las dos horas de la inyección peritumoral del coloide. Se visualizan los ganglios centinelas en los diferentes niveles cervicales.



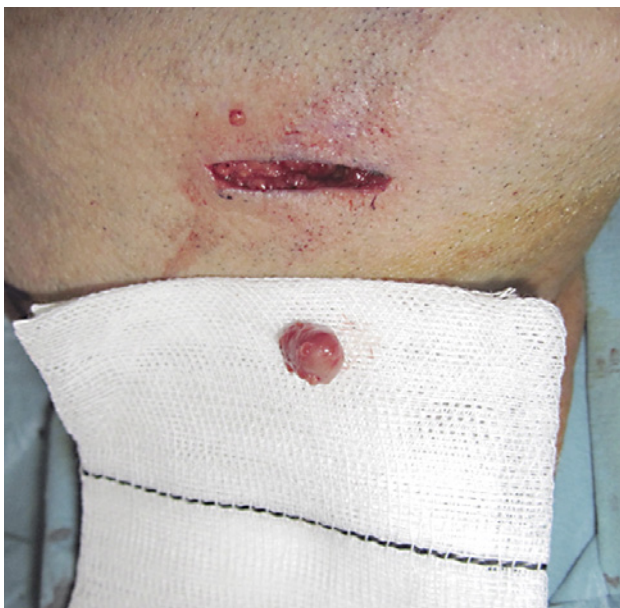**Figura 6:** BSGC Nivel II.



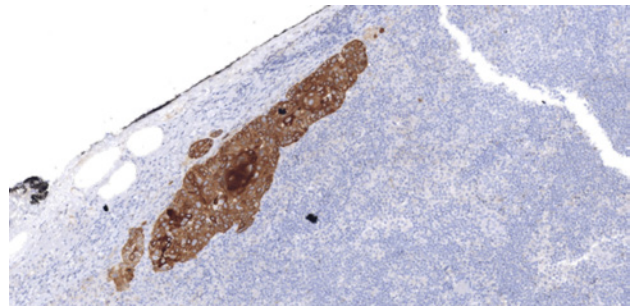
**Figura 4:** Exéresis del tumor primario.



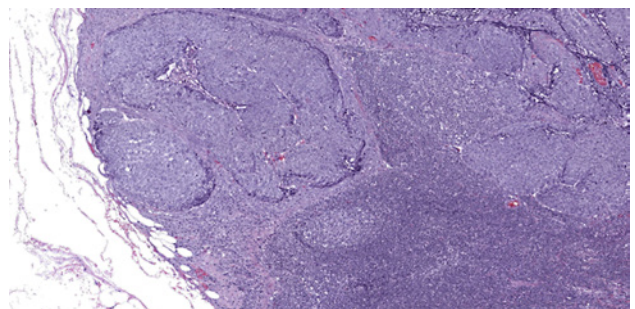
**Figura 7:** BSGC Nivel IIA.



**Figura 5:** BSGC Nivel IB. Ganglio próximo al punto de inyección.



**Figura 8:** BSGC nivel II. 10x AE1/AE3: Ganglio linfático. Nido metastásico subcapsular positivo para AE1/AE3.



**Figura 9:** BSGC nivel II. 10x Hematoxilina-Eosina: Ganglio linfático. Nido metastásico subcapsular (margen superior) y tejido linfóide normal (margen inferior).

## Discusión

La BSGC es una técnica novedosa, para tumores de cavidad oral en estadios localizados, que pretende disminuir la comorbilidad generada en un vaciamiento cervical profiláctico así como disminuir la estancia hospitalaria. A pesar de existir numerosa bibliografía a su favor<sup>9,10,11</sup> todavía son pocos los hospitales españoles y estadounidenses que lo aplican. Los estudios demuestran que los pacientes sometidos a la BSGC tienen una supervivencia global comparable a los pacientes sometidos a un vaciamiento cervical profiláctico<sup>12,13</sup>.

La validación de la BSGC en la bibliografía se puede observar en el metanálisis realizado por Liu et al<sup>14</sup>, donde se analizan 66 estudios publicados de BSGC de pacientes con cáncer de cavidad oral T1-T2N0, obteniéndose un total de más de 3500 pacientes. En el 96.3% de los pacientes se conseguía identificar el ganglio centinela; con una sensibilidad del 87% y un valor predictivo negativo del 94%; lo que implica que sólo en un 6% de los pacientes estudiados podría darse una recurrencia regional en un lugar diferente a donde se encuentra el ganglio centinela durante el seguimiento. La tasa de recurrencia es similar a la realizada después de un vaciamiento cervical electivo, según lo reportado en la literatura previa<sup>15</sup>.

El estudio europeo y prospectivo de Alkureishi et al.<sup>16</sup> que recluta pacientes desde hospitales de Reino Unido, Alemania, Dinamarca, Italia y España; presentan una muestra de 134 pacientes con CECO. En este estudio se realizan sólo BSGC a 79 pacientes con posterior seguimiento estrecho, mientras que en 55 pacientes realizan la BSGC seguida por disección cervical electiva. Estos autores registran una tasa de localización del ganglio centinela del 93%, con una sensibilidad del 91% y un valor predictivo negativo del 95%. Un detalle a destacar de este estudio es que tanto la tasa de localización del ganglio centinela como la sensibilidad fueron significativamente más bajas en aquellos pacientes cuyos tumores estaban localizados en el suelo de la boca (80% y 88% respectivamente). Por lo que los autores concluyen que la BSGC es útil para el estadiaje del CECO T1-T2 N0, pero, actualmente, no puede ser recomendada para pacientes con tumores localizados en el suelo de la boca.

Con respecto al análisis de los subgrupos del metanálisis realizado por Liu et al<sup>14</sup>, se encontró que el análisis de la BSGC con técnicas inmunohistoquímicas (IHQ) aumenta la sensibilidad de la prueba en un 11%, por lo que se recomienda aplicar técnicas de IHQ junto con la tinción de rutina con Hematoxiina y Eosina (H&E). No se aportan resultados concluyentes con respecto a la multisección del ganglio linfático.

## Conclusión

La literatura avala que la BSGC es una técnica precisa para el diagnóstico de metástasis ocultas en estadios I y II del carcinoma escamoso de cavidad oral infiltrante. La IHQ y la H&E mejoran considerablemente la sensibilidad de la prueba.

## Bibliografía

- De Camargo M, Voti L, Guerra M, Chapuis F, Mazuir M, Curado M. Oral cavity cancer in developed and in developing countries: Population-based incidence. *Head Neck* 2010;32:357-67.
- Abram MH, Van Heerden WF, Rheeder P, Girdler-Brown BV, van Zyl AW. Epidemiology of oral squamous cell carcinoma. *SADJ*. 2012;67(10):550-3.
- Parkin DM, Bray F, Ferlay J, Pisani P. Global cancer 17. *Statistics*, 2002. *CA Cancer J Clin*. 2005;55:74-108.
- Head and Neck Cancer: Multimodality management. Editors: Jacques Bernier. ISBN: 978-1- 4419-9463-9 (Print) 978-1-4419-9464-6 (Online). Nueva York. Springer Science Business Media, LLC, 2011.
- Diaz EM Jr, Holsinger FC, Zuniga ER, Roberts DB, Sorensen DM. Squamous cell carcinoma of the buccal mucosa: one institution's experience with 119 previously untreated patients. *Head Neck*. 2003;25(4):267.
- Pentenero M, Gandolfo S, Carrozzo M Importance of tumor thickness and depth of invasion in nodal involvement and prognosis of oral squamous cell carcinoma: a review of the literature. *Head Neck*. 2005;27(12):1080.
- Huang SH, Hwang D, Lockwood G, Goldstein DP, O'Sullivan B. Predictive value of tumor thickness for cervical lymph-node involvement in squamous cell carcinoma of the oral cavity: a meta-analysis of reported studies. *Cancer*. 2009;115(7):1489-97.
- National Comprehensive Cancer Network. Oral Cancer (Version 2014).
- Hingsammer L, Seier T, Zweifel D, Huber G, Rücker M, Bredell M, Lanzer M. Sentinel lymph node biopsy for early stage tongue cancer-a 14-year single-centre experience. *Int J Oral Maxillofac Surg*. 2018; 30.
- Moya-Plana A, Aupérin A, Guerlain J, Gorphe P, Casiraghi O, Mamelle G, Melkane A, Lumbroso J, Janot F, Temam S. Sentinel node biopsy in early oral squamous cell carcinomas: Long-term follow-up and nodal failure analysis. *Oral Oncol*. 2018;82:187-194.
- Boeve K, Schepman KP, Schuurin E, Roodenburg JLN, Halmos GB, van Dijk BAC, Boorsma RAC, de Visscher JGAM, Brouwers AH, van der Vegt B, Witjes MJH. High sensitivity and negative predictive value of sentinel lymph node biopsy in a retrospective early stage oral cavity cancer cohort in the Northern Netherlands. *Clin Otolaryngol*. 2018; 25.
- Cramer JD, Sridharan S, Ferris RL, Duvvuri U, Samant S. Sentinel Lymph Node Biopsy Versus Elective Neck Dissection for Stage I to II Oral Cavity Cancer. *Laryngoscope*. 2018; 3.
- Wang T, Li L. Letter to the editor: "Sentinel node biopsy in early oral squamous cell carcinomas: Long-term follow-up and nodal failure analysis". *Oral Oncol*. 2018;84:125.
- Liu M, Wang SJ, Yang X, Peng H. Diagnostic Efficacy of Sentinel Lymph Node Biopsy in Early Oral Squamous Cell Carcinoma: A Meta-Analysis of 66 Studies. *PLoS One*. 2017; 20;12(1):e0170322.
- Yeh CF, Li WY, Yang MH, Chu PY, Lu YT, Wang YF, et al. Neck observation is appropriate in T1-2, cN0 oral squamous cell carcinoma without perineural invasion or lymphovascular invasion. *Oral oncology*. 2014; 50(9):857-62. Epub 2014/07/08.
- Alkureishi LWT, Ross GL, Shoab T, et al. Sentinel Node Biopsy in head and neck squamous cell cancer: 5 year follow-up of a European Multicenter Trial. *Ann Surg Oncol* 2010; 17: 2459-64.